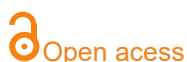

ARTIGO ORIGINAL

# Modulação autonômica cardíaca na artrite idiopática juvenil com uso de medicação biológica: relato de caso

## *Cardiac autonomic modulation in juvenile idiopathic arthritis with use of biological medication*

Patrícia Merly Martinelli<sup>1,2,3</sup>, Ana Carolina Gonçalves de Abreu<sup>1</sup>, José Rener Cordeiro da Silva<sup>3</sup>, Asami Takahara Vasconcelos<sup>3</sup>, Adilson Monteiro<sup>1,4</sup>, Valdelias Xavier Pereira<sup>1</sup>, Rodrigo Daminello Raimundo<sup>1</sup>



<sup>1</sup>Laboratório de Delineamento de Estudos e Escrita do Centro Universitário Saúde ABC, Santo André, São Paulo, Brasil.

<sup>2</sup>Centro Universitário UniDom Bosco, Curitiba – (PR), Brasil.

<sup>3</sup>Laboratório de Delineamento de Estudos e Escrita Científica do Centro Universitário UNINORTE – Rio Branco (AC), Brasil.

<sup>4</sup>Universidade Federal do Mato Grosso (UFMT) – Rondonópolis (MT), Brasil.

**Autor correspondente**  
martinelli\_patricia@hotmail.com

Manuscrito recebido: Novembro 2019  
Manuscrito aceito: Fevereiro 2020  
Versão online: Março 2020

### Resumo

**Introdução:** A introdução de medicamentos biológicos na Artrite Idiopática Juvenil (AIJ) propõe melhores resultados terapêuticos com diminuição da dor e inflamação e consequente redução no dano articular. O estado autonômico pode ser um preditor para verificar a resposta à terapia de imunomodulação. Assim, medir a variabilidade da frequência cardíaca pode expressar um comportamento autônomo e possivelmente acompanhar a resposta à terapia através da expressão da condição inflamatória.

**Objetivo:** Análise da variabilidade da frequência cardíaca em uma criança com artrite idiopática juvenil utilizando o Fator de Necrose Tumoral.

**Método:** Este é um relato de caso clínico de um homem de 8 anos com diagnóstico de AIJ - forma oligoarticular, usando etanercept, admitido na Clínica Escola de Fisioterapia UNINORTE, Acre, Brasil em 2017. Analisamos testes laboratoriais e de imagem, cinéticos - avaliação funcional, exame da modulação autonômica cardíaca e tratamento fisioterapêutico para fins analgésicos e anti-inflamatórios, ganhando flexibilidade, força e reeducação postural, de acordo com as diretrizes da CARE, diretrizes de relato de caso.

**Resultados:** Após a administração da medicação, houve diminuição da dor e normalização da creatinina sérica (0,50 mg/dL) e PCR (menos de 6 mg/dL) e aumento da taxa de sedimentação de eritrócitos (17 mm<sup>3</sup>). No exame da variabilidade da frequência cardíaca, os índices lineares no domínio do tempo mostraram predominância da atividade parassimpática (RMSSD: 35ms), com diminuição do controle simpático medido pelo domínio da frequência (LF: 27,1 un). Entretanto, métodos não lineares apresentaram baixa variabilidade com pouca dispersão dos intervalos RR.

**Conclusão:** No presente relatório, os índices lineares mostraram predominância parassimpática e, na análise não linear, baixa variabilidade da frequência cardíaca com adaptação anormal e insuficiente do sistema nervoso autônomo em criança com artrite idiopática juvenil em uso de medicação biológica.

**Palavras-chave:** artrite juvenil, inflamação, etanercepte, sistema nervoso autônomo, variabilidade de frequência cardíaca.

**Suggested citation:** Martinelli PM, Abreu ACG, Silva JRC, Vasconcelos AT, Monteiro A, Pereira VX, Raimundo RD. Cardiac autonomic modulation in juvenile idiopathic arthritis with use of biological medication: case report. *J Hum Growth Dev.* 2020; 30(1):129-134. DOI: <http://doi.org/10.7322/jhgd.v30.9962>

## Síntese dos autores

### Por que este estudo foi feito?

Para descrever o comportamento autônomo cardíaco em uma criança com uso de medicação biológica, a fim de compreender a influência neurológica da autoimunidade neste tipo de caso.

### O que os pesquisadores fizeram e encontraram?

Os autores descreveram um relato de caso de uma criança de 8 anos, sexo masculino com diagnóstico de AIJ - forma oligoarticular, com uso de etanercepte (medicação biológica) através de exames laboratoriais e de imagenologia, avaliação cinética- funcional e exame da modulação autônoma cardíaca.

### O que essas descobertas significam?

A descrição do comportamento autônomo na infância de menino em tratamento medicamentoso biológico, alerta a comunidade científica para um exame de aferição de baixo custo e desconforto leve como a VFC, consistindo em um método eficaz de acompanhamento.

## INTRODUÇÃO

A artrite idiopática juvenil (AIJ) consiste em uma doença reumática caracterizada por inflamação crônica nas articulações, com duração mínima de 6 semanas, etiologia desconhecida e início antes dos 16 anos de idade<sup>1</sup>. Acomete aproximadamente 1 em cada 1000 crianças no mundo, com grande variação da prevalência pelos diferentes subtipos existentes<sup>2</sup>. Rigante *et al.*<sup>3</sup> descrevem uma frequência de 16 a 150 casos por 100.000 crianças.

O tratamento da AIJ cursou nos últimos 10 anos com a introdução das terapias biológicas ou imunobiológicas com objetivo de inibição do Fator de Necrose Tumoral alfa (FNT $\alpha$ ) e citosina. Essa mudança trouxe melhorias nos resultados terapêuticos e da qualidade de vida. Contudo, cerceia uma discussão sobre a segurança do uso das drogas biológicas<sup>4,5</sup>.

O sistema autônomo está relacionado com a expressão da doença inflamatória, consistindo em um alvo terapêutico ou cofator que influencie no tratamento. Este pode ser observado através do exame da VFC<sup>6,7</sup>. O estado autônomo pode ser um preditor para verificar a resposta à terapia anti-FNT<sup>4,6</sup>.

Assim, compreender a influência neurológica da autoimunidade compreende temática atual e importante para o desfecho desta afecção<sup>4,8</sup>. Neste estudo, buscou-se descrever a VFC em criança com AIJ em uso do anti-Fator de Necrose Tumoral (etanercepte).

## MÉTODO

Trata-se de relato de caso clínico de criança de 8 anos, sexo masculino com diagnóstico de AIJ - forma oligoarticular, com uso de etanercepte, admitido na Clínica Escola de Fisioterapia UNINORTE, Acre, Brasil em 2017. Foram avaliados exames laboratoriais e de imagenologia e realizado avaliação cinética-funcional, exame da modulação autônoma cardíaca e tratamento fisioterapêutico com fins analgésicos, anti-inflamatório, ganho de flexibilidade, força e reeducação postural. O manuscrito foi aprovado pelo Comitê de Ética de Ética e Pesquisa sob o número de parecer 2.766.017/2018 e seguiu-se as diretrizes do CARE, case report guidelines.

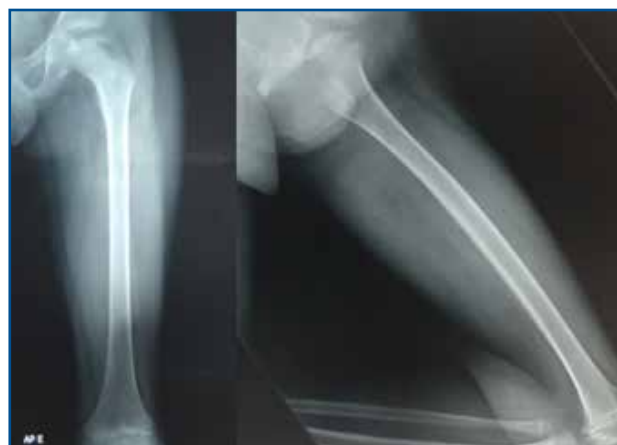## RELATO DE CASO

Identificação do paciente: T. A. F., 8 anos, sexo masculino, pardo, estudante do nível básico da rede pública, natural e procedente de Rio Branco – AC/Brazil, residente com pais e dois irmãos.

Queixa principal e duração: Encaminhado ao

Serviço de Fisioterapia da Clínica Escola de Fisioterapia UNINORTE em abril de 2017, com queixas álgicas em membros inferiores e claudicação.

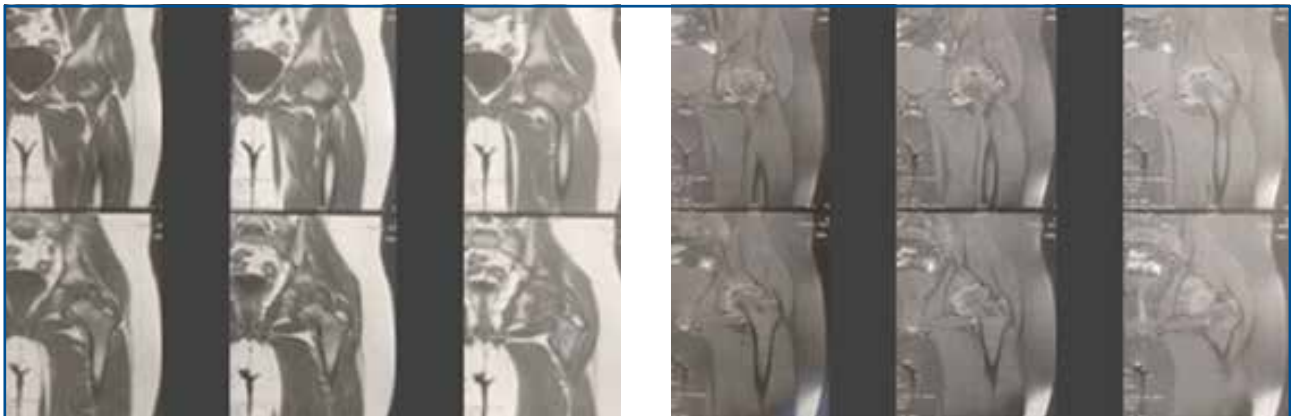
História Progressiva da Moléstia Atual: Diagnóstico clínico de Artrite Idiopática Juvenil, forma oligoarticular. O paciente apresenta quadros de amigdalite e resfriados esporádicos, queixa álgica em membros inferiores (MMII) (quadril, joelho e tornozelo) e coluna lombossacra, discrepância do quadril esquerdo (1 cm) com marcha antálgica. A história progressiva revela início do quadro álgico aos 4 anos de idade, no ano de 2015, seguindo com quadros álgicos e inflamatórios nas articulações do quadril, joelho, tornozelo, coluna lombar e sacral, entre quadros agudos e remissões, ao exame de Ressonância Nuclear Magnética (RNM) de quadril esquerdo (08/08/2015) apresentou necrose avascular da cabeça do fêmur. O diagnóstico clínico de AIJ foi confirmado aos 7 anos apresentando velocidade de hemossedimentação: 14 mm na 1ª hora, valores de referência (VR): 0 a 20 na 1ª hora e proteína C reativa (inferior a 6 mg/dL, VR: negativo - inferior a 6,0 mg/dL) normais e creatinina sérica diminuída (0,43 mg/dL, VR: 0,70 a 1,20 mg/dL) com resposta positiva ao tratamento medicamentoso com metotrexano (10 mg) e prednisolona 5 ml de 12/12h (1mg/ml). Em agosto de 2016, verificou-se aumento de proteína C reativa (0,50 mg/dL, VR: 0 a 5 mm3) e da velocidade de hemossedimentação (11 mm3 na 1ª hora, VR: 0 a 5 mm3), creatinina sérica diminuída (0,49 mg/dL). Ao raio X (06/05/2016) constatou-se impaction, esclerose, irregularidade e deformidade da epífise da cabeça femoral (Figura A.1). O exame de



FigureA. 1: Radiografia coxofemoral esquerda – AP/OBLIQUA.

RNM, em 09/06/2017, identificou necrose avascular da cabeça femoral, caracterizada por fragmentação, colapso e esclerose do centro de ossificação epifisário proximal do fêmur, associada à moderado derrame/espessamento sinovial no quadril (Figura A.2).

Interrogatório sobre aparelhos: nega.  
Antecedente pessoal e familiar: nega.



a)

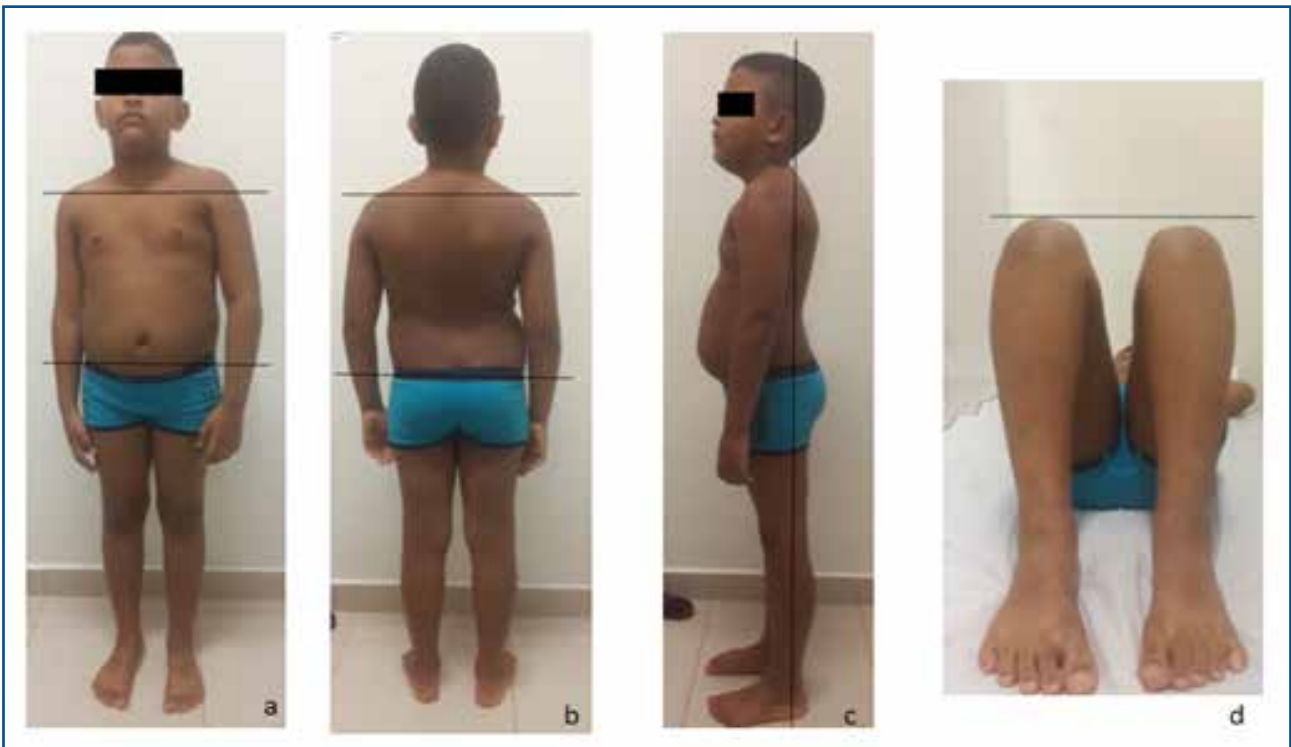b)

**Figura A. 2:** Ressonância Nuclear Magnética. a. Corte transversal, ponderação T1. b. Corte transversal, ponderação T2, janela óssea.

**Achados clínicos**

Exame Clínico Geral e específico: em agosto/2016 apresentou bom estado geral, corado, hidratado, afebril (temperatura axilar: 36,6°C), frequência cardíaca normal: 76 batimentos por minuto (bpm), normotenso (100/60 mmHg), eupneico (frequência respiratória 23 irp/m), ausculta cardíaca e pulmonar sem achados relevantes, peso: 28,400 Kg, altura: 1,24 cm, Índice de Massa Corporal (IMC) normal: 18.21 Kg/m<sup>2</sup>. Abdomo globoso e flácido, sem queixa álgica à palpação, teste de Fabere positivo à esquerda, dor na realização da manobra e muita resistência.

Avaliação cinética-funcional: apresentou queixa álgica aos movimentos em quadril e joelho esquerdo e em ortostatismo prolongado, com irradiação para a região anterior de membro inferior esquerdo. Diminuição de força muscular (FM), Flexibilidade comprometida em flexão de quadril esquerdo (100°) e reflexos preservados. Assimetria em MMII com escoliose destro-convexa, hiperlordose lombar, protrusão abdominal, rotação interna de fêmur bilateral, desabamento de arco plantar, com alteração postural global estática (Figura A.3).



**Figura A. 3:** vista anterior (a), posterior (b) e lateral (c), discrepância em MMII (d).

Diagnóstico: Artrite Idiopática Juvenil – oligoarticular.

Prognóstico: Com a administração de tratamento apropriado o prognóstico articular frequentemente é bom nos pacientes em que a doença se limite à poucas articulações. Com a introdução do agente biológico buscou-se a remissão ou baixa atividade da doença e a prevenção do dano articular irreversível.

### Intervenção Terapêutica

Conduta médica: Solicitados exames laboratoriais e complementares e verificou-se fase ativa da doença com resposta refratária à terapêutica convencional. O reumatologista prescreveu etanercepte (25 mg) através de infusões mensais assistidas (agosto/2016).

Conduta fisioterapêutica: minimização do quadro algico e inflamatório, manutenção do trofismo muscular e da amplitude de movimento.

Eventos adversos e imprevistos: o paciente apresentou faringoamidalite recorrente.

Exames laboratoriais: Em fevereiro de 2017, constatou-se valores de creatinina sérica de 0,50 mg/dL (VR: <0,50) e velocidade de hemossedimentação de 17,00 mm<sup>3</sup> na 1<sup>a</sup> hora (VR: 0 a 5 mm<sup>3</sup>) e proteína C reativa (inferior a 6 mg/dL, VR: negativo - inferior a 6,0 mg/dL).

### Exames complementares

Realizou-se em fevereiro/2017 o exame da VFC pelo cardiofrequencímetro Polar Rs800cx, com registro batimento a batimento, sendo utilizadas para análise somente as séries com mais de 95% de batimentos sinusais. A captação foi submetida a uma filtragem digital no software Polar Precision Performance SW (versão 4.01.029) e no software Kubios<sup>9</sup>. Analisou-se a VFC nos domínios do tempo e da frequência.

Ao comparar-se os índices lineares, domínio do tempo, com achados na literatura de crianças saudáveis, na mesma faixa etária, observa-se um aumento (35,8 ms) da RMSSD (raiz quadrada da média do quadrado das diferenças entre intervalos RR normais adjacentes, em um intervalo de tempo), que expressa o comportamento da atividade parassimpática. No domínio frequência observa-se que a variável baixa frequência (LF-0,04-0,15) apresentou-se diminuída (27,1 un), esta revela o comportamento simpático e parassimpático por meio da atividade barorreflexa, com predomínio simpático.

Já o pico de alta frequência (HF- 0,15-0,4 Hz) que representa a atividade parassimpática (vagal), influenciada pela respiração, apresentou-se elevado (78,2 un). Dessa forma, observou-se que tanto no domínio frequência, quanto no domínio tempo um predomínio do SNA parassimpático sobre a modulação autonômica cardíaca com aumento da VFC.

### DISCUSSÃO

A influência do sistema nervoso autônomo na resposta da doença inflamatória, através de sua interação com o sistema imunológico, tem sido alvo de pesquisas<sup>4,5</sup>. Estudos evidenciam que a doença autoimune pode afetar a homeostase autonômica<sup>6,8,10</sup>. Pesquisa realizada em pacientes com Síndrome de Sjogren evidenciou um aumento da resposta parassimpática, com uma redução da LF e aumento da HF, corroborando com os achados deste relato<sup>11</sup>.

Holman e NG4 descreveram a VFC como um exame

preditor de resposta à terapia anti-FNT em pacientes com artrite inflamatória e enfatiza a importância da influência autonômica sobre a expressão de doenças autoimunes. Boettger *et al.*<sup>12</sup> verificaram alterações da VFC em ratos e observaram que inicialmente houve um predomínio do SNA simpático, seguido de uma redução deste tônus após a administração de etanercepte. Os autores sugerem que a neutralização do FNT alfa reduz o tônus simpático devido a redução da resposta inflamatória periférica ocasionada pela medicação.

Uma análise prospectiva da VFC em pacientes psoriáticos demonstrou uma diminuição significativa dos componentes oscilatórios simpáticos (LF%) e da relação baixa/alta frequência (LF/HF) após tratamento com etanercepte. Dessa forma, evidenciou-se que o uso da medicação pode afetar a modulação autonômica cardíaca e reduzir o risco cardiovascular<sup>13</sup>.

O uso antifatores de necrose tumoral tem demonstrado uma diminuição da resposta inflamatória, com retardo da degeneração óssea e melhora na qualidade de vida dos pacientes<sup>4,12</sup>.

A novidade do estudo é a descrição do comportamento autonômico na infância de menino em tratamento medicamentoso biológico, alertando a comunidade científica para um exame de aferição de baixo custo e desconforto leve como a VFC, consistindo em um método eficaz de acompanhamento.

O relato de caso está relacionado na literatura científica como tipo de desenho de estudo inicial para desenvolver novas possibilidades de delineamento de estudos, sendo limitado em trazer resultados de causalidade e de reprodutibilidade. Percepções do paciente envolvido não foram relatadas por não serem apropriadas neste relato de caso.

Estudos buscam descrever os mecanismos da regulação neuroendócrina e sua influência sobre as doenças inflamatórias<sup>4,8,10,14-16</sup>. As investigações cursam pelo efeito de citocinas inflamatórias sobre a atividade simpática e os ciclos de retroalimentação; existência de correlação entre marcadores da inflamação e da VFC; uma interação do predomínio simpático com processos inflamatórios ou até mesmo o próprio FNT como um depressor direto da VFC, causando uma atenuação da sinalização beta adrenérgica<sup>4,8,17</sup>.

No relato deste caso observou-se um predomínio parassimpático e insuficiência de adaptação do sistema nervoso autônomo. Dessa forma, existe a necessidade de maior discussão sobre o tema para compreensão e padronização do comportamento autonômico nos imunomoduladores<sup>18</sup>.

### CONCLUSÃO

No presente relato os índices lineares apresentaram predomínio parassimpático com aumento da VFC evidenciando uma boa adaptação da modulação autonômica diante do tratamento.

### Agradecimentos

À União Educacional do Norte (UNINORTE/AC), por colaborar e incentivar o despertar científico. Aos pesquisadores Natália da Silva Freitas Marques, Franciely Gomes Gonçalves, Maithe Blaya Leite, Rosicley Souza da Silva, Candido Ferreira Rodrigues Neto, Alex Rey Norberto e Valdelias Xavier Pereira por sua participação e parceria no presente estudo.



## REFERÊNCIAS

1. Blazina S, Markelj G, Avramovic ZM, Toplak N, Avcin T. Management of Juvenile Idiopathic Arthritis: a clinical guide. *Paediatr Drugs*. 2016;18(6):397-412. DOI: <https://dx.doi.org/10.1007/s40272-016-0186-0>
2. Huang JL. New advances in juvenile idiopathic arthritis. *Chang Gung Med J*. 2012;35(1):1-14. DOI: <http://dx.doi.org/10.1136/adc.2009.170860>
3. Rigante D, Bosco A, Esposito S. The Etiology of Juvenile Idiopathic Arthritis. *Clin Rev Allergy Immunol*. 2015;49(2):253-61. DOI: <https://dx.doi.org/10.1007/s12016-014-8460-9>
4. Holman AJ, Ng E. Heart rate variability predicts anti-tumor necrosis factor therapy response for inflammatory arthritis. *Auton Neurosci*. 2008;143(1-2):58-67. DOI: <https://doi.org/10.1016/j.autneu.2008.05.005>
5. Mota LMH, Cruz BA, Brenol CV, Polak PF, Pinheiro GRC, Laurindo IMM, et al. Segurança do uso de terapias biológicas para o tratamento de artrite reumatoide e espondiloartrites. *Rev Bras Reumatol*. 2015; 55(3):281-309. DOI: <http://dx.doi.org/10.1016/j.rbr.2014.06.006>
6. Malave HA, Taylor AA, Nattama J, Deswal A, Mann DL. Circulating levels of tumor necrosis factor correlate with indexes of depressed heart rate variability: a study in patients with mild-to-moderate heart failure. *Chest*. 2003;123(3):716-24. DOI: <https://doi.org/10.1378/chest.123.3.716>
7. Abreu LC. Variabilidade da frequência cardíaca como marcador funcional do desenvolvimento. *J Hum Growth Dev*. 2012;22(3):279-82. DOI: <http://dx.doi.org/10.7322/jhgd.46712>
8. Straub RH, Bijlsma JW, Masi A, Cutolo M. Role of neuroendocrine and neuroimmune mechanisms in chronic inflammatory rheumatic diseases--the 10-year update. *Semin Arthritis Rheum*. 2013;43(3):392-404. DOI: <https://doi.org/10.1016/j.semarthrit.2013.04.008>
9. Raimundo RD, Abreu LC, Adami F, Vanderlei FM, Carvalho TD, Moreno IL, et al. Heart rate variability in stroke patients submitted to an acute bout of aerobic exercise. *Transl Stroke Res*. 2013;4(5):488-99. DOI: <https://doi.org/10.1007/s12975-013-0263-4>
10. Adlan AM, van Zanten JJCSV, Lip GYH, Paton JFR, Kitas GD, Fisher JP. Cardiovascular autonomic regulation, inflammation and pain in rheumatoid arthritis. *Auton Neurosci*. 2017;208:137-45. DOI: <https://doi.org/10.1016/j.autneu.2017.09.003>
11. Tumiaty B, Perazzoli F, Negro A, Pantaleoni M, Regolisti G. Heart rate variability in patients with Sjögren's syndrome. *Clin Rheumatol*. 2000;19(6):477-80. DOI: <https://doi.org/10.1007/PL00011180>
12. Boettger MK, Weber K, Grossmann D, Gajda M, Bauer R, Bär KJ, et al. Spinal tumor necrosis factor alpha neutralization reduces peripheral inflammation and hyperalgesia and suppresses autonomic responses in experimental arthritis: a role for spinal tumor necrosis factor alpha during induction and maintenance of peripheral inflammation. *Arthritis Rheum*. 2010;62(5):1308-18. DOI: <https://doi.org/10.1002/art.27380>
13. Potenza C, Raimondi G, Pampena R, Proietti I, Viola G, Bernardini N, et al. Cardiovascular risk evaluation through heart rate variability analysis in psoriatic patients before and after 24 weeks of etanercept therapy: Prospective study. *J Int Med Res*. 2016; 44(1 suppl):43-7. DOI: <https://doi.org/10.1177/0300060515593242>
14. Davies R, Gaynor D, Hyrich KL, Pain CE. Efficacy of biologic therapy across individual juvenile idiopathic arthritis subtypes: A systematic review. *Semin Arthritis Rheum*. 2017;46(5):584-93. DOI: <https://doi.org/10.1016/j.semarthrit.2016.10.008>
15. Ricci-Vitor AL, Rossi FE, Hirai PMH, Silva NT, Vanderlei FM, Haddad MI, et al. Effects of a multidisciplinary program on autonomic modulation in overweight or obese children and adolescents. *J Hum Growth Dev*. 2016;26(1): 154-61. DOI: <http://dx.doi.org/10.7322/jhgd.119257>
16. Alves SAA, Oliveira MLB. Sociocultural aspects of health and disease and their pragmatic impact. *J Hum Growth Dev*. 2018;28(2):183-8. DOI: <http://dx.doi.org/10.7322/jhgd.147236>
17. Lanza GA, Sgueglia GA, Cianflone D, Rebuzzi AG, Angeloni G, Sestito A, et al. Relation of heart rate variability to serum levels of C-reactive protein in patients with unstable angina pectoris. *Am J Cardiol*. 2006;97(12):1702-6. <https://doi.org/10.1016/j.amjcard.2006.01.029>
18. Abreu LC, Pereira VX, Silva RPM, Macedo Jr H, Bezerra IMP. The right to scientific information: one of the main elements of the unified health system. *J Hum Growth Dev*. 2017;27(3):258-261. DOI: <http://dx.doi.org/10.7322/jhgd.141485>

## Abstract

**Introduction:** The introduction of biological medication in Juvenile Idiopathic Arthritis (JIA) proposes better therapeutic results with decreased pain and inflammation and consequent reduction in joint damage. The autonomic state can be a predictor for verifying the response to immunomodulation therapy. Thus, measuring heart rate variability can express autonomous behavior and possibly accompany the response to therapy through the expression of the inflammatory condition.

**Objective:** Analysis of heart rate variability in a child with Juvenile Idiopathic Arthritis using the anti-Tumor Necrosis Factor.

**Methods:** This is a clinical case report of an 8-year-old male with a diagnosis of JIA - oligoarticular form, using etanercept, admitted to Clínica Escola de Fisioterapia UNINORTE, Acre, Brazil in 2017. We analyzed laboratory and imaging tests, kinetic-functional evaluation, examination of cardiac autonomic modulation and physiotherapeutic treatment for analgesic, anti-inflammatory purposes, gaining flexibility, strength and postural re-education, according to CARE guidelines, case report guidelines.

**Results:** After medication administration, there was a decrease in pain and normalization of serum creatinine (0.50 mg / dL) and CRP (less than 6 mg / dL) and an increase in erythrocyte sedimentation rate (17 mm<sup>3</sup>). In the examination of heart rate variability, the linear indices in the time domain showed a predominance of parasympathetic activity (RMSSD: 35ms), with decreased sympathetic control measured through the frequency domain (LF: 27.1 un). However, non-linear methods showed low variability with little dispersion of RR intervals.

**Conclusion:** In the present report, the linear indices showed parasympathetic predominance and in the non-linear analysis a low heart rate variability with abnormal and insufficient adaptation of the autonomic nervous system in a child with juvenile idiopathic arthritis using biological medication.

**Keywords:** juvenile arthritis, inflammation, etanercept, autonomic nervous system, heart rate variability.

©The authors (2020), this article is distributed under the terms of the Creative Commons Attribution 4.0 International License (<http://creativecommons.org/licenses/by/4.0/>), which permits unrestricted use, distribution, and reproduction in any medium, provided you give appropriate credit to the original author(s) and the source, provide a link to the Creative Commons license, and indicate if changes were made. The Creative Commons Public Domain Dedication waiver (<http://creativecommons.org/publicdomain/zero/1.0/>) applies to the data made available in this article, unless otherwise stated.